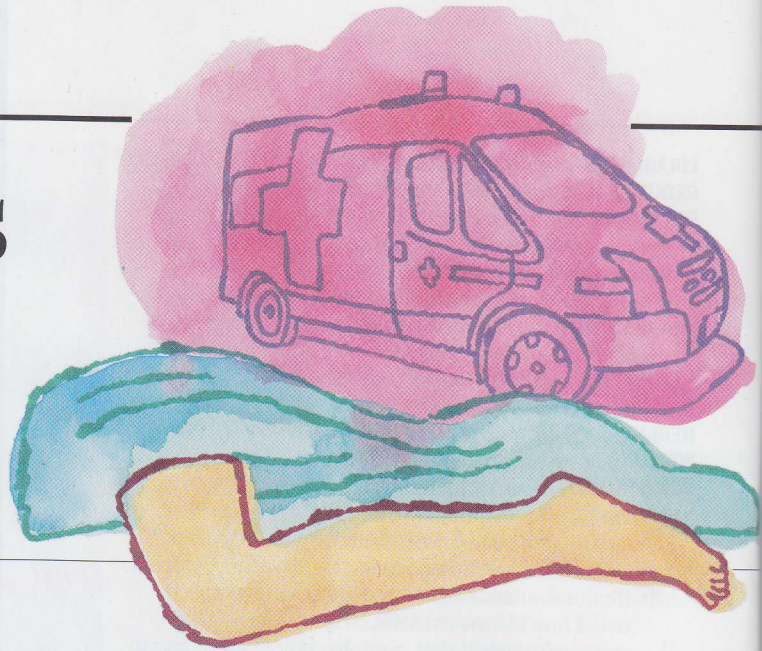


Ein Sturz aus dem Bett im Seniorenheim



„Es ist naheliegend, von einer Fraktur des Oberschenkels auszugehen“

ZU ALLERERST ist es erforderlich, mit dem Patienten in einem kurzen Gespräch zu versuchen, einen Eindruck von seinem geistigen Zustand zu bekommen. Ist er wach und orientiert, ist es im nächsten Schritt erforderlich, den Gestürzten richtig zu lagern und gemeinsam mit ihm eine möglichst schmerzfreie Position am Boden zu finden. Dann wird idealerweise ein Venenkatheder gelegt um zügig eine Infusionslösung in Kombination mit einem schnell wirksamen Schmerzmittel zu verabreichen. Eine zusätzliche Sauerstoffverab-



Univ.-Doz. Dr. Max Böhler

Evangelisches Krankenhaus Wien Währing

reichung und die Antikoagulation sowie das Legen eines Harnkatheters sind ebenfalls Maßnahmen, die eine weitere Versorgung des Verunfallten erleichtern.

Nach diesen ersten Maßnahmen kann damit begonnen werden, den Zustand des schmerzhaften Beines zu bewerten. Nachdem sich das Bein außenrotiert und verkürzt präsentiert und selbst geringste Bewegungen starke Schmerzen verursachen, ist es naheliegend von einer Fraktur des Oberschenkels als Folge des Sturzes auszugehen.

Bei dieser Verdachtsdiagnose ist ein sofortiger und zügiger Transport in das nächstgelegene Unfallkrankenhaus zur weiteren Behandlung erforderlich, um dann

dort die weitere operative Versorgung durchführen zu lassen.


Nach dem Verständigen der Sanität wird alles vorbereitet, um den Patienten vom Pensionistenheim in das Spital bringen zu lassen. Wenn möglich, sollen umgehend Angehörige oder Vertrauenspersonen über den Unfall und die weiteren Transferierungsmaßnahmen informiert werden.

Bei einer raschen operativen Versorgung und umgehenden Mobilisierung ist die Morbidität und Mortalität der Patienten niedrig.

„Auf keinen Fall sollte auf eine Osteoporoseabklärung vergessen werden“

ES IST AUFGRUND des klinischen Bildes mit Verkürzung und Außenrotation des Beines davon auszugehen, dass Herr F. eine proximale Femurfraktur erlitten hat. Als Sofortmaßnahme sollte ein venöser Zugang gelegt und unter entsprechender Schmerztherapie und Lagerung des Beines ein Transport in eine unfallchirurgische (orthopädisch-traumatologische) Abteilung organisiert werden. Im dort zuerst durchgeführten Röntgen wird die Hüftfraktur verifiziert werden.

Trotz eindeutigen Verletzungsmechanismus muss differenzialdiagnostisch auch immer in diesem Alter an eine pathologische Frak-



Univ.-Prof. Dr. Ronald Dorotka

Facharzt für Orthopädie und Orthopädische Chirurgie, Orthopädie-Zentrum Innere Stadt, Wien

tur auf der Grundlage eines Sekundärblastoms gedacht werden. Nach entsprechender Vorbereitung sollte die Fraktur zügig stabilisiert werden, wobei präoperativ aufgrund der Schwindelattacke eine internistische und neurologische Begutachtung sinnvoll wäre. Eine Verzögerung der OP darf dadurch aber nur bei eindeutig zwingenden Gründen gerechtfertigt sein, da mit zunehmender präoperativer Liegedauer Akutkomplikationen und die Einjahresmortalität signifikant negativ beeinflusst werden.

Prinzipiell kommen zur operativen Stabilisierung je nach Frakturart, Alter des Patienten und degenerativen Gelenkveränderungen der endoprothetische Ersatz (Hemiprothese/Totalendoprothese) und Osteosyntheseverfahren (z.B. Dynamische Hüft-

schraube, Gammanagel) in Frage. Eine Frühmobilisierung zur weiteren Reduktion von Frühkomplikationen ist anzustreben.

Obwohl die Verletzung im Rahmen eines adäquaten Traumas eingetreten ist, sollte dabei nie auf eine weitere Osteoporoseabklärung vergessen werden. Im Sinne einer Sekundärprophylaxe obliegt es schon der Akutabteilung, weitere diagnostische und gegebenenfalls auch therapeutische Schritte im Sinne eines Osteoporosemanagements mit Sturzprävention zu setzen.

Der Fall. Sie werden heute früh dringend ins Seniorenheim gerufen, ein Bewohner ist gerade aus dem Bett gestürzt und hat große **Schmerzen** im linken Bein. Sie sind zufällig in der Nähe und können sehr rasch dort sein. Ein Pfleger bringt Sie zum Patienten und berichtet währenddessen, was passiert ist. „Herr F. (90 J.) ist immer noch mit seinem Rollator mobil und für sein Alter **erstaunlich fit**. Heut früh ist ihm beim Aufstehen plötzlich **schwindlig** geworden, und plötzlich lag er schon am Boden. Wir haben den Lärm gehört und sind sofort hin.“ Schon beim Betreten des Zimmers fällt Ihnen das **außenrotierte und verkürzte** linke Bein auf. Herr F. hat starke Schmerzen. Vorerkrankungen: Hypertonie, KHK, Prostatahyperplasie. RR 150/95 mmHg, P 95, Temp. 36,5°C. Was tun Sie? Welche **Maßnahmen** sind zu treffen?


„Hier sollte möglichst bald eine operative Versorgung stattfinden“

DIE BESCHRIEBENE Klinik könnte als Prüfungsfrage verwendet werden: Ein verkürztes- und außenrotiertes Bein ist ein fast sicherer Hinweis auf das Vorliegen einer Schenkelhalsfraktur.

Da der Patient bereits 90 Jahre ist und wegen der Immobilisierung (er musste schon einen Rollator verwenden) wahrscheinlich auch eine verminderte Knochendichte hat, muss sorgfältig nach anderen Begleitverletzungen gesucht werden. Häufig ereignen sich bei derartigen Stürzen eine Fraktur im Bereich der Handgelenke bzw. der Rippen, der Wirbelsäule und des Kreuzbeines. Neben den knöchernen Verletzungen könnten hier auch Abschürfungen und Prellungen mit Hämatomen gefunden werden.

Was den Schenkelhalsbruch betrifft, soll hier sicherlich möglichst bald eine operative Versorgung stattfinden (auf Grund des Alters eher nicht in Vollnarkose, sondern in Spinalanästhesie).

Grundsätzlich wird sich die Operationsmethode nach verschiedenen Umständen ergeben: Ist neben der Fraktur bereits eine fortgeschrittene Coxarthrose vorhanden, wird eine Hüft-Totalendoprothese indiziert sein. Ist die Arthrose aber noch nicht so fortgeschritten, wird die Entscheidung eher zu einer Kopf- oder Hemiprothese tendieren. Dies stellt auch den geringeren Eingriff dar. Im konkreten Fall müssen also der Allgemeinzustand des Patienten und die radiologischen Faktoren für die Entscheidung der OP-Art abgewogen werden.



MR Dr. Bernhard Gisinger

Orthopädie Donau Zentrum, Wien

Die Fraktur gibt natürlich auch Anlass, die Knochendichte abzuklären, aber auch nach weiteren Ursachen zu fahnden, die zum Sturz geführt haben könnten. Diesbezüglich wird man nach Auffälligkeiten bezüglich Blutzucker, Blutdruck und Hirndurchblutung etc. suchen. Die entsprechende Abklärung macht häufig die Begutachtung durch einen Internisten und Neurologen erforderlich. Jedenfalls sind auch nach der Spitalsentlassung regelmäßige Kontrollen von Blutdruck und Blutzucker erforderlich.

Nach der Genesung und Rehabilitation soll auch der Wohnbereich des Patienten bezüglich Verminderung von Sturzrisiken evaluiert werden: so ist es möglicherweise sinnvoll Teppiche oder Fußmatten zu entfernen, da diese sehr häufig als „Stolperfallen“ wirken. Insgesamt sollen eine frühzeitige Operation und eine zügige Mobilisierung dem Patienten ein rasches Wiedererreichen einer möglichst großen Selbstständigkeit sichern.



Rasagilin ratiopharm® ersetzt AZILECT®

- Anti-Parkinson-Mittel/MAO-B-Hemmer
- Ident zu AZILECT®
- Jede Tablette enthält **1 mg Rasagilin (als Mesilat)**
- 1 Tablette **1x täglich**, unabhängig von den Mahlzeiten
- **Grüne Box (IND-frei)**
- Kostengünstig

DAS ORIGINAL GENERIKUM IN DER GRÜNEN BOX

Rasagilin ratiopharm® 1 mg

Tabletten

Rasagilin

Zum Einnehmen.

30 Tabletten

ratiopharm

FKI (siehe Seite 28)